Ruptur des Ligamentum interspinale mit Subluxation des darunter gelegenen Wirbels.

INAUGURAL-DISSERTATION
zur Erlangung der Doktorwürde der medizinischen
Fakultät der Universität Basel

vorgelegt von

OTTO SCHNYDER
von Escholzmatt (Luzern).

Verlag Hans Huber, Bern 1937.

Von der medizinischen Fakultät Basel genehmigt auf Antrag von Prof. H. Iselin.

Tag der Promotion: 16. Juni 1937.

Separatabdruck
aus der „Schweizerischen Zeitschrift für Unfallmedizin und Berufskrankheiten"
Nr. IV - 1937
Verlag Hans Huber, Bern

R. UNIV. BIBLIOTHEEK LEIDEN

Aus dem Institut für Unfallmedizin Basel
(Vorsteher: Prof. H. Iselin.)

Ruptur des Ligamentum interspinale mit Subluxation des darunter gelegenen Wirbels.

Von *O. Schnyder*, Assistenzarzt am St. Claraspital.

Unter dem zahlreichen Unfall- und Begutachtungsmaterial von Prof. Iselin fand sich ein einziger Fall von indirekter Ruptur des Lig. interspinale ohne Knochenläsion, wobei gleichzeitig eine deutliche Subluxation des darunter gelegenen Wirbels bestand. Da die gleiche Verletzung offenbar auch anderswo höchst selten zur Beobachtung kommt, ohne ganz untypisch zu scheinen, und, wie wir nach Durchsicht der uns zugänglichen Literatur über die geschlossenen Verletzungen der Wirbelsäule urteilen müssen, noch nicht

beschrieben wurde, ergab sich die Veranlassung zu vorliegender Arbeit, in der in Zusammenhang mit den übrigen beschriebenen isolierten Bandverletzungen der W. S. der Fall beschrieben und aus den neueren Erkenntnissen über die Dynamik der W. S. erklärt werden soll.

Mitverletzungen der Bandapparate der W. S. kommen bei den meisten gröbern Verletzungen der W. S. vor, vor allem können wir uns keine grössere Dislokation der Wirbel bei Brüchen, Luxationsbrüchen oder reinen Luxationen denken ohne gleichzeitige Mitbeschädigung des Bandapparates; lehrt uns doch öfters schon der in die Lücke des zerrissenen Ligamentum interspinale zwischen zwei Wirbeldorne eingeführte Finger, dass ein Kompressionsbruch den Stab der W. S. an seinem vorderen Ende eingeknickt hat. Nach *Böhler* erfolgt die Diastase bei Biegungsbrüchen in der Lumbodorsalgegend:

1. zwischen dem Dornfortsatz des gebrochenen und des nächst tiefer (caudal) gelegenen Wirbels,
2. durch den Dornfortsatz des gebrochenen Wirbels,
3. zwischen dem Dornfortsatz des gebrochenen und des nächst höher gelegenen Wirbels,
4. durch den Dorn des nächst obern Wirbels,
5. zwischen dem Dornfortsatze des nächst und des zweithöher gelegenen Wirbels.

Er unterscheidet dadurch fünf typische Gruppen von Biegungsbrüchen der Wirbelkörper, die zum Teil mit typischen Brüchen durch die Wirbelbögen, die Gelenkfortsätze oder die Interartikularportion verbunden sind.

Diese Mitverletzungen des Bandapparates interessieren uns aber nicht so sehr, wie die *ohne Bruch* oder *Luxation* am knöchernen Teile entstandenen Bandverletzungen. Sie sind, wie an den übrigen Skeletteilen, meistens der Ausdruck einer Distorsion der W. S. und werden, wenn sie in der Tiefe liegen, meistens nicht erkannt, können aber doch erhebliche und langdauernde Schmerzen verursachen. Ein grosser Teil der unklaren Rückenschmerzen nach Traumen, der «traumatischen Lumbalgie» usw. gehören hieher. Nach *Kocher* ist dabei die Schmerzhaftigkeit bei nur teilweiser Zerreissung der Bänder eine grössere als bei vollständiger Zerreissung.

Solche Distorsionen der Lendenwirbelsäule nach Sportunfällen hat kürzlich *Knoflach* beschrieben. Anatomisch handle es sich um Risse der Kapselbänder und der Kapsel selbst. Die starken Schmerzen bedingten eine überraschend lange Bettruhe. Erst nach acht Wochen konnten die Verletzten ohne Stock gehen, nach drei bis fünf Monaten erwiesen sie sich als vollkommen arbeitsfähig. Die

Diagnose beruhte auf dem röntgenologischen Nachweis des Fehlens von Frakturen, wobei die Röntgenbilder nach einem halben und einem Jahr wiederholt wurden. — Ebenso glauben *Wagner* und *Stolper*, dass im Gebiet der Lendenwirbelsäule öfters leichte Bänder- und Kapselzerreissungen ohne Knochenläsion vorkommen. Nach *Steindler* spielen als Ursache der traumatischen Kreuzschmerzen Schädigungen der Ligamente, Einrisse derselben mit Hämatomen und unvollkommener Vernarbung eine sehr wesentliche Rolle.

Als Folge der Distorsion finden sich gelegentlich Einrisse am vordern Längsband, welche in einem von *Léri* beschriebenen Falle zur Verkalkung dieses Bandes geführt haben. Aehnliche Verkalkungen beschreibt *Janker* am vordern Längsband der Halswirbelsäule. Da aber sämtliche Patienten im Alter der Spondylosis deformans waren und ein einmaliges Trauma in den wenigsten Fällen nachweisbar war, dürften diese Fälle möglicherweise nicht auf traumatische Bandzerreissung zurückzuführen sein.

Von zahlreichen Autoren *(Doub, Lehmann, Odessky* usw., neuerdings von *Jappert, Iselin)* sind in einer ganzen Anzahl von Fällen Verkalkungen und Verknöcherungen im Lig. ileolumbale, welches den Querfortsatz des fünften Lendenwirbels mit der Crista iliaca verbindet, beschrieben worden und wurden von der grössten Zahl der Autoren auf eine traumatische Genese durch Zerrung und Bandeinrisse zurückgeführt, nicht aber von Jappert.

Ueber eine interessante Beobachtung nach Traumen der W. S. berichtet *Herzog*. Er sah Rückenschmerzen vornehmlich im Liegen auftreten, während sie bei aufrechter Körperhaltung sofort verschwanden. Er deutet dieses Symptom so, dass bei der natürlichen Längsstreckung der W. S. im Liegen das verletzte vordere Längsband auseinandergezogen wird und so zu Schmerzen führt, während im Sitzen und Stehen durch die physiologische Kyphose der Wirbelsäule die schmerzhaften Einrißstellen am vordern Längsband entlastet werden. Nach *Wagner* und *Stolper* äussern sich die Bandläsionen an der Brust- und Lendenwirbelsäule in einer Anspannung der Strecker des Rumpfes in der Weise, dass sich die Patienten nicht freiwillig bücken mögen und können. Um einen Gegenstand vom Fussboden aufzuheben, klettern sie mit den Händen an ihren Beinen herab, die W. S. immer in gestreckter Richtung haltend, ähnlich wie tuberkulöse Kinder mit kariöser Wirbelerkrankung.

Im Zusammenhang mit den kleinen Bandverletzungen der W. S. sind die isolierten Bandscheibenverletzungen zu erwähnen, von denen *Ruge* schreibt: «Es gibt zweifellos Fälle, in welchen eine Stauchung oder Quetschung zu isolierten Rissen in der Bandscheibe geführt hat. Es ist einleuchtend, dass derartige isolierte Bandschei-

benverletzungen vom Kliniker kaum je erkannt werden können und dass der Pathologe die grössere Erfahrung auf diesem Gebiet haben muss.» *Schmorl*, der sich am eingehendsten mit den Bandscheiben- und Nucleus pulposus-Verletzungen befasst hat, äussert sich dazu: «Je länger und je eingehender ich mich mit der pathologischen Anatomie der Bandscheiben beschäftige, desto mehr bin ich zu der Ueberzeugung gekommen, dass sie ausserordentlich empfindliche, ich möchte sagen labile und leichtverletzliche Gebilde sind, die oft schon von noch innerhalb des Normalen liegenden funktionellen Beanspruchungen und geringfügigen Gewalteinwirkungen geschädigt werden können.» Durch diese multiplen, wohl nicht accido-traumatischen Einwirkungen würden die Randleisten der Wirbelscheiben geschädigt und gelockert, und auf solchem Wege, d. h. durch diese Anheftungsstelle-Lockerung der Randleisten habe man sich die Entstehung der Spondylosis chronica deformans zu denken. In einem sehr instruktiven Fall hat *Iselin* röntgenologisch aus der Anordnung einer isolierten, dem Ansatz der Bandscheiben am untern Ende des Einpassungsringes entsprechenden, etagenförmigen, feinen knöchernen Aufsatzleiste an einem Lendenwirbel, in Uebereinstimmung mit dem Mechanismus der Verletzung, eine isolierte accido-traumatische Zerreissung oder Einreissung eines Wirbelscheibenansatzes durch knöcherne Wiederanheilung beschrieben.

Eine isolierte Zerreissung der Ligg. insterspin. und flava beschreibt *Jansen*. Bei einem kräftigen, muskelstarken Manne wurde im Ringkampf der «doppelte Nelson» angewandt, bei welchem der Kopf stark überbeugt und gegen die Brust gedrückt wird. Kurze Zeit darauf trat Bewusstlosigkeit und Lähmung des ganzen Körpers bis zu den Armen einschliesslich auf. Am 5. Tage nach der Verletzung erfolgte der Tod durch Lähmung des Atemzentrums. Die Sektion zeigte keine Verschiebung der Wirbel gegeneinander. Die Ligg. interspin. und flava waren zwischen dem 6. und 7. Halswirbel rupuriert, das Lig. anterius unverletzt. Das Rückenmark war in der Höhe des 7. Cervikalsegmentes total durchgequetscht, die Dura selbst unversehrt. Wohl mit Recht glaubt *Jansen* den Fall so zu erklären, dass im Moment der Verletzung eine Luxation mit Ruptur der Ligamente und der Markschädigung eintrat, die Luxation sich aber bei der Nachlassung der passiven Maximalflexion von selbst einrichtete, sog. Luxatio sua sponte reposita.

Diese Verletzung leitet über zu dem, was die Franzosen «le diastase vertébral» nennen. Man versteht darunter nach *Bertein* und *Worms* die vollständige oder beinahe vollständige Zerreissung der Bandmassen, welche zwei benachbarte Wirbel verbinden, ohne dass eine bleibende Verschiebung der sich entsprechenden Kno-

chenteile gegeneinander stattgefunden hat. Die Wirbel stehen also wie früher genau übereinander. Immer entstehen dabei schwere, sehr oft tödliche Verletzungen des Rückenmarkes infolge Ueberdehnung im Augenblick der Verletzung. Diese wird meist durch Fall auf den nach vorne, seltener rückwärts gebeugten Kopf oder ausnahmsweise auf den hintern Teil des Rumpfes veranlasst; sie kann übrigens auch bei der Extraktion des Kindes an den Füssen zustande kommen. Prädilektionsstelle ist die untere Halswirbelsäule, meist zwischen 5. und 6., seltener zwischen 6. und 7. Wirbel. Eine Diastase in der Rücken- und Lendengegend oder zwischen 1. und 2. Brustwirbel ist nur ganz vereinzelt beobachtet worden. Da die Verletzung am häufigsten in Beugestellung der W. S. erfolgt, so sind die Bänder zwischen den Dorn-, Gelenk- und Querfortsätzen meist gänzlich durchtrennt, aber auch das vordere und hintere Längsband ist zerrissen, die Bandscheiben halbiert oder vom obern Wirbel abgelöst oder in den Wirbelkanal verschoben, wo sie das Mark komprimieren. Der Eigenart der Verletzung entspricht ein ganz charakteristischer Symptomenkomplex. Der Betreffende behält das Bewusstsein, kann stehen und noch einige Schritte gehen, muss sich aber bald setzen, da ihm die Beine «einschlafen», und er sie nicht mehr bewegen kann. Oft sind auch die Arme gelähmt, die Sensibilität und die Reflexe im Gebiet der Lähmung sind aufgehoben. An der W. S. ist weder eine Dislokation noch ein besonders auffallender Schmerzpunkt nachzuweisen, Kopf und Hals bleiben frei beweglich. Unter zunehmender Dyspnoe, Benommenheit und Hyperthermie tritt, wie bei ähnlichen hohen Markverletzungen, der Tod in 2 bis 3 Tagen ein.

Pestemalzoglu berichtet von ähnlichen Fällen, bei denen es aber nur zu einer teilweisen Zerreissung der Bänder kam, so dass sich die Wirbel nicht so weit voneinander entfernen konnten, dass eine Rückenmarksschädigung dabei zustande gekommen wäre. Viele einfach als Distorsion beschriebene Fälle gehören hieher.

Aehnliche totale Zerreissungen des Bandapparates zwischen Hinterhaupt und Halswirbelsäule haben *Wagner* und *Stolper*, neuerdings wieder *Schneider* aus dem gerichtsmedizinischen Institut der Universität Wien beschrieben.

Bevor wir zur Beschreibung unseres Falles übergehen, mögen einige Bemerkungen über die *normale* und *pathologische Anatomie* des Lig. interspinale folgen.

Das aus derben, hauptsächlich kollagenen Fasern bestehende Lig. interspinale zieht als plattes, dünnes Band zwischen der ganzen Reihe der Dornfortsätze vom Occiput bis gegen das Kreuzbein hin, wo es an der Crista media endet. Es ist am stärksten ausge-

bildet in der Brust- und Lendengegend. Die hintern, verdickten Bänder desselben, die sich vom Kreuzbein bis zum 7. Halswirbel finden, werden als Lig. supraspinale oder apicum besonders beschrieben und bilden, im Gegensatz zu dem durch die Wirbeldorne unterbrochenen Lig. interspinale, ein kontinuierliches Längsband. Nach *Fick* werden die abgerundeten Kanten und der Apex der Dornfortsätze auch noch im reifern Alter von einer Lage resistenten Faserknorpels bedeckt, welcher sich eine Strecke weit in das Lig. supraspinale fortsetzt, dabei häufig und frühzeitig verknöchert, so dass die Dornfortsätze eine vertikale, griffelartige Verlängerung erhalten. Wir haben ein Skelett zur Verfügung, an dem diese Griffelbildung in der ganzen Länge des Brustanteiles zu sehen ist. Als Fortsetzung dieses Lig. supraspin. nach oben hat das hauptsächlich aus elastischen Fasern bestehende Lig. nuchae zu gelten, das, zwischen den Muskelbündeln gelegen und mit deren Fascien verbunden, den Raum zwischen Vertebra prominens und Protuberantia occipitalis ext. frei überbrückt.

Sämtliche Bandmassen der W. S., mit Ausnahme der Zwischenwirbelscheiben, erleiden eine totale Verknöcherung bei der Spondylosis ankylopoetica (Fraenkel) nach Ankylose der Gelenke.

Wenn die Dornfortsätze besonders hoch ausgebildet sind, können sie, besonders bei gesteigerter Lordose, sich gegenseitig berühren, so dass das zwischen ihnen gelegene Band gequetscht wird. Dadurch kommt das Band zur Degeneration, und es können sich eigentliche Gelenkbildungen zwischen den schmalen Kanten der Dornfortsätze bilden, wie sie von *Fick* und *Luschka* und kürzlich von *Baastrup* beschrieben worden sind. Da diese Gelenke zuerst bei Soldatenleichen gefunden wurden, hat man sie «Exerziergelenke» genannt.

Beschreibung des Falles.

Vorgeschichte. Der 32jährige Patient schilderte das erlittene Unfallereignis vom 9. August 1934 folgendermassen: Beim Heben eines schweren Brettes und Wendung nach links sei er umgefallen und mit dem Nacken auf ein am Boden liegendes Brett aufgeschlagen. Sofort starke Schmerzen, habe sich kaum mehr bewegen können. Er habe aber dann trotzdem weiter gearbeitet und sich erst nach 14 Tagen beim Arzt krank gemeldet. Bei der ersten Untersuchung beim Arzt klagte er über zunehmende Schmerzen in der Halswirbelsäule, Kribbeln in den Armen, Kraftlosigkeit. Inspektorisch waren keine Kontusionsresiduen wahrzunehmen. Druckempfindlichkeit der Vertebra prominens und des 1. Brustwirbels, starker axialer Stauchungsschmerz im 7. Halswirbel. Schmerzen

bei der Anteklination an gleicher Stelle. Paravertebral Druckempfindlichkeit neben dem 7. Hals- und 1. Brustwirbel. Motilität und Sensibilität an der obern Extremität intakt. Am 28. August erfolgte die erste Röntgenuntersuchung, die ausser einem deutlichen ventral offenen Achsenwinkel im Zwischenwirbelraum D I/II, jedoch ohne Frakturzeichen, eine erhebliche Diastase zwischen den Dornen D I und D II zeigte, woraus der Röntgenologe (Dr. Jäger, Aarau) auf eine Zerreissung des Lig. interspinale an dieser Stelle schloss. — Die *Behandlung* bestund in Kravattenverband und später in Massage. Im Laufe des September wurde Patient als voll arbeitsfähig erklärt. In den folgenden Monaten traten aber nach schwerer Arbeit, besonders nach schwerem Tragen, wieder starke Schmerzen auf, so dass der Fall der Versicherung wieder gemeldet wurde. Es zeigte sich nun eine deutliche Diastase der Dorne D I und D II, so dass die Zerreissung des Lig. interspinale ohne weiteres diagnostiziert werden konnte.

Am 6. Mai 1935 wurde Patient zur unfallmedizinischen Begutachtung von Prof. *Iselin* untersucht und im Praktikum für Unfallmedizin vorgestellt. Der *Befund* lautete folgendermassen: Mittelgross, kräftig, muskulös, breite Schultern, beinahe athletisch gebaut. Patient hält den Kopf steif nach vorne, offenbar in Entlastungsstellung. Er nimmt eine gute Achtungsstellung ein. Die Wirbelsäule steht bis zur Rima ani im Lot. Die Vertebra prominens verdient kaum ihren Namen, springt nicht vor, sondern D I. Dann folgt eine Depression des II. D-Processus spinosus. Der Abstand zwischen D I und D II ist erweitert, jedenfalls ist das Ligament lädiert. Der Dornfortsatz D II wird als schmerzhaft angegeben. Alle Bewegungen: Kopf auf die Brust, Kopf in den Nacken, seitliches Kopfneigen, rechts und links richtet euch! werden gut ausgeführt. Während beim aufrechten Stehen und bei in den Nacken gebeugtem Kopf unter D I eine Lücke, bei Profilbeleuchtung ein Loch, ein Schatten entsteht und für die Palpation eine grosse Diastase festzustellen ist, ändert sich das Bild bei tiefer Rumpfbeuge: dann kommt der Dornfortsatz des offenbar nach vorne gerutschten D II wieder zum Vorschein und stellt sich in richtige Niveauhöhe mit den übrigen Dornfortsätzen, eine gute Rückenkrümmung bildend; dabei bleibt die Diastase C VII/D I klein, D II/III normal, während D I/II vergrössert ist. Die beigefügten Skizzen von Frau Prof. *Iselin* lassen diese Verhältnisse deutlich erkennen. Die Röntgenbilder zeigen wenig sichere Veränderungen, es findet sich die beschriebene leichte Achsenknickung zwischen D I und D II. Die Gelenkfortsätze sind, wie die guten Schrägaufnahmen zeigen, intakt, ein abnormes Klaffen derselben ist nicht ersichtlich. Am wichtig-

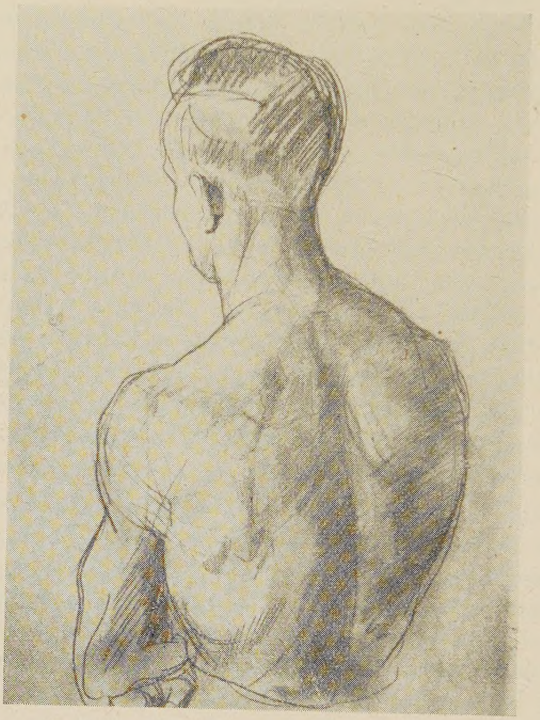

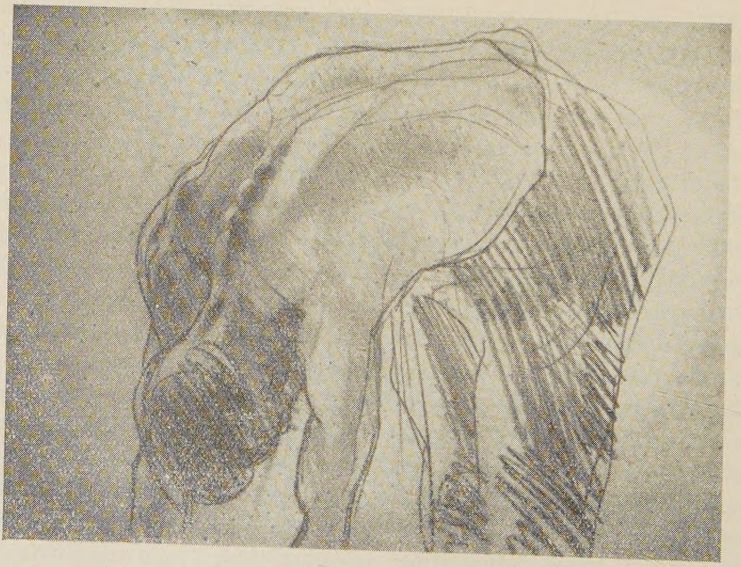

sten erscheint die in der a-p-Aufnahme sichtbare *starke Verknöcherung am untern Ende des Dornes von D I*, die als Zeichen des periostalen Bandabrisses der sichere Beweis der traumatischen Genese dieser Veränderung ist.

In der Begutachtung anerkennt *Iselin* den sichern Abriss des Lig. interspinale vom Dorn des D I, wie sich ohne weiteres aus dem klinischen Befund und aus dem Röntgenbild ergibt, und auch vom Praktikanten sofort erkannt wurde. Daneben bestehe eine leichte Subluxationsmöglichkeit von D II, die sich aus der leichten Achsenveränderung im Röntgenbild und aus der klinischen Untersuchung ergebe. Da aber Abriss des Processus spinosus und Bandzerreissung an und für sich keine derartige Veränderung machen, schliesst er auf eine Gelenkverletzung, am ehesten Kapseleinreissung mit habitueller Subluxation in diesen Gelenken. Eine Verschiebung des Wirbelkörpers selbst lasse sich nicht nachweisen.

Da sich keine weitern Schädigungen, wie Funktionsstörungen, nervöse Störungen oder Muskelatrophien feststellen liessen, wurde Patient als arbeitsfähig erklärt; es wurde ihm aber eine kleine begrenzte Schonungsrente zugesprochen, um ihn von ganz schwerer Arbeit zu befreien. Tatsächlich bezieht er bis zum heutigen Tage eine Rente von 20 %, da er noch mannigfaltige Beschwerden äussert, namentlich Schmerzen bei Witterungsumschlägen und beim Heben von schweren Lasten. Der Befund hat sich inzwischen nicht wesentlich geändert.

Zur *Therapie* lehnt *Iselin* mit vollem Recht eine Korsettbehandlung ab. Doch komme eine Rekonstruktion des Lig. interspinale in Frage, sei es durch ein Sehnenband oder ein starkes Lange'sches Seidensehnengeflecht. Da aber dadurch voraussichtlich ein Abgleiten des D II nicht verhütet werden könnte, wurde die Operation nicht ausgeführt.

Ueber den *Entstehungsmechanismus* der Verletzung hat sich *Iselin* nicht geäussert. Um denselben zu verstehen, erachten wir es für nötig, einige neuere Untersuchungen über die *Dynamik* der Wirbelsäule anzuführen, an denen sich hauptsächlich *Schanz*, *Schmorl*, *Müller*, *Zopff*, *Bakke* u. a. beteiligt haben.

Darnach können die gelenkig aufeinander gestellten Wirbelknochen nicht mehr als ein in sich selbst abgeschlossenes Tragorgan des Körpers angesehen werden, es scheint vielmehr, als seien die Wirbelkörper als wesentliche Bausteine weitgehend entthront und die dynamische Funktion der Bandscheiben und des übrigen Bandapparates in den Vordergrund getreten *(Ruge)*. „Die Wirbelkörper haben eine kümmerliche Konstruktion", sagt *Schanz*. Sie zeigen einen sehr weitmaschigen spongiösen Aufbau, der nur von einer

relativ dünnen Corticalis eingefasst wird, die nur in den Randleisten und am hintern Teile der Wirbelkörper, wo die Bögen ansetzen, zu einer eigentlichen Compacta ausgebildet ist. Zwischen den Wirbelkörpern liegen die Bandscheiben, die aus einem derben, zwiebelschalenartig gelagerten Fasersystem bestehen und in ihrer Mitte den durch Quellung unter hohem Druck stehenden Nucleus pulposus umschliessen. Die Bandscheiben fungieren also etwa wie maximal aufgetriebene Wasserkissen, die durch die straffen, mit ihnen besonders fest verbundenen Längsbänder unter Spannung gehalten werden, und zwischen denen sich die Wirbelkörper etwa ausnehmen wie Sesambeine. Der Fortsatzapparat am hintern Ende dieses «labilen elastischen Stabes», den die Wirbelreihe bildet, muss mit seinen zahlreichen Bänderansätzen als Verstärkungs- resp. Hemmungsleiste und durch die an ihm inserierenden Muskeln als Steuermechanismus für die Bewegung angesehen werden.

Trotz dieser modernen Betrachtungsweise der Wirbelsäule als Gesamtorgan lassen sich, wie *Zopff* gezeigt hat, die einfachen Hebelgesetze auf die Dynamik der einzelnen Wirbel anwenden. Er führt dazu aus: Der Wirbel kann verglichen werden mit einem Träger, der auf zwei Auflagen ruht, der vorderen und der hinteren Wirbelkante, und an dessen einem Ende an einem Hebelarm, nämlich dem Dornfortsatz, eine Zugkraft in verschieden starker Weise angreifen kann. Die Schwerkraft der Last, also des Körpergewichts, kann über den ganzen Träger verschoben werden oder ihn nach vorne oder hinten überschreiten. Die Zugwirkung auf die Dornfortsätze ist eine durch die Arbeit der Rückenmuskulatur und der Bänder zustande kommende Kraft. Die Beanspruchung der einzelnen Teile kann nach den Hebelgesetzen berechnet werden, die Ergebnisse für die verschiedenen Körperstellungen lassen sich durch Diagramme darstellen. In der Ruhe ist der Wirbelkörper gleichmässig belastet, ein Zug am Dornfortsatz ist nicht erforderlich. Beim Vorwärtsbeugen erhalten wir ein anderes Bild: die Wirbelvorderkante ist stark belastet, *vermehrter Zug am Dornfortsatz muss das Gleichgewicht herstellen*. Dagegen ist die hintere Wirbelkante unbelastet. Die Aufrichtung aus gebeugter Stellung erfordert stärksten Zug am Dornfortsatz. Ist bei Rückwärtsbeugen des Oberkörpers der Schwerpunkt nach hinten verlagert, so wirkt auf den Dornfortsatz nicht mehr eine Zug-, sondern eine Drucklast.

Bei maximaler Beugung sind also die am meisten beanspruchten Teile die vordere Kante des Wirbelkörpers, wo sich die grösste Druck-, und die Dornfortsätze, resp. das zwischen ihnen gelegene Lig. interspinale, wo sich die grösste Zugbelastung auswirkt. Bei über die Belastungsfähigkeit hinausgehender Beanspruchung müs-

sen hierbei folgende Läsionen eintreten: entweder bricht, was wohl meistens der Fall ist, die Wirbelvorderkante ein, zumeist verbunden mit dem Bandriss, oder, wenn der Wirbel standhält, reissen allein die Bänder, wobei das mit dem grössten Drehmoment belastete Lig. interspinale am meisten gefährdet ist. Zu dem Ergebnis, dass die Beugung ohne knöcherne Intervention durch die Bänder gehemmt wird, kommen auch *Galois* und *Japiot*, die die Bewegungen der Wirbelsäule 1925 erstmals durch Röntgenuntersuchungen am lebenden Individuum studiert haben.

Experimentell wurde dieser Verletzungsmechanismus nachgeahmt durch die Untersuchungen *Chédevergne's* und später *v. Krygers*, die zum Studium der Wirbelsäulenverletzungen Ueberbiegungsversuche an unversehrten Leichen vorgenommen haben. Beim Beginn der Ueberbiegung riss zunächst unter lautem Krachen das Lig. apicum an seinem Insertionspunkt am Wirbeldorn ab, dann folgte die Ruptur des Lig. interspinale mit Abbruch eines kleinen Knochenstückes vom Dornfortsatz, bei weiterer Biegung rissen die Lig. flava und die Kapseln der kleinen seitlichen Gelenke, zuletzt das Lig. longitudinale posterius, während das Lig. long. anterius unversehrt blieb. Am Wirbelkörper war bis dahin keine Veränderung zu finden, sein Einknicken erfolgte erst bei weiterer Ueberbiegung. Die gleiche Verletzungsfolge wurde auch am isolierten Wirbelsäulen-Bänderpräparat festgestellt.

Interessante und für uns wertvolle Beobachtungen machte *Bakke* beim Studium über die Bewegungen der lebenden Wirbelsäule durch röntgenologische Untersuchungen an 44 verschiedenaltrigen und -geschlechtigen Individuen. Darnach ergibt sich, dass die Biegsamkeit der Columna entlang von Wirbel zu Wirbel im allgemeinen gleichmässig zu- und abnimmt. Nirgends finden sich, entgegen früheren Untersuchungen an der Leiche und am Lebenden, inflexible Partien zwischen den flexiblen. Die Halswirbelsäule besitzt ausgesprochene dorsale Flexibilität (64.2°), während die ventrale Flexionsmöglichkeit auffallend gering ist (total 16.3°). Das Röntgenbild der maximal vornübergebeugten Halswirbelsäule lässt eine nur leichte vorn konkave Beugung erkennen und macht den Eindruck, als sei sie weit weniger nach vorne gebogen als der Hals der Versuchsperson. Die Brustwirbelsäule zeigt nur geringe Möglichkeit zur Dorsalflexion, die ventrale Beweglichkeit hält sich ungefähr in den gleichen Massen, wie bei der Halswirbelsäule. Die grösste Beweglichkeit dieses Abschnittes findet sich zwischen 1. und 2. Thorakalwirbel mit einer totalen Beweglichkeit von 9.8°, wovon die Ventralflexion 5.0° beträgt und überraschenderweise die höchste ventrale Beweglichkeit zwischen zwei Wirbeln der ganzen Wirbel-

säule überhaupt darstellt. Diese Stelle, an der bekanntlich in unserem Falle die Bandruptur eingetreten ist, macht somit eine Ausnahme von der allgemeinen Regel der allmählichen Zu- und Abnahme der Beweglichkeit. Diese empirische Feststellung ist durch die Tatsache zu erklären, dass sich zwischen diesen zwei Wirbeln eine relativ hohe Intervertebralscheibe mit verhältnismässig kleinem Querschnitt findet, wobei nach *Fick* die Beweglichkeit proportional dem Quadrat der Höhe und umgekehrt proportional dem des Querschnittes ist, i. e. h^2/q^2. Einen weitern Grund für diese aus dem üblichen Rahmen herausfallende grosse Beweglichkeit findet *Bakke* in der durch die nahe Verwandtschaft und Nachbarschaft bedingten Aehnlichkeit dieser Wirbel mit der Halswirbelsäule, die noch nicht ganz verloren gegangen ist: die Gelenkfortsätze sind noch etwas mehr horizontal gestellt als diejenigen der typischen Brustwirbel, wo die Gelenkflächen eine frontale Stellung haben.

Aus allen diesen Tatsachen lässt sich die Deduktion für unsern konkreten Fall leicht ziehen: an einer anatomisch und funktionell besonders gestalteten Stelle erfolgte die Ruptur des Lig. interspinale durch forcierte Ueberbeugung. Der Verunfallte wollte beim Sturze das Aufschlagen des Kopfes am Brette verhüten, schleuderte den Kopf zu maximaler Beugung nach vorne, die Beugung ging offenbar wegen der durch «Schreckinnervation» nicht kontrahierten Antagonisten über das Ziel hinaus und führte so zur Zerreissung seiner Hemmungseinrichtung: der Bänder an der hintern Verstärkungsleiste des elastischen Wirbelstabes.

Ob die Verletzung durch reinen Muskelzug zustande gekommen ist, oder ob das schliessliche Aufschlagen des Kopfes auf dem Bretie den «letzten Impuls» zur passiven Ueberbiegung gegeben hat, wollen wir dahingestellt sein lassen. Prinzipiell halten wir die erste Annahme für möglich, sind doch schon mehrfach Wirbelfrakturen durch reinen Muskelzug, durch einfaches «Verheben», nicht nur beim Tetanus, beschrieben worden. Dazu scheint eine Art Schleuderwirkung des vorgeworfenen Kopfes mit Zug an dem sich ins Lig. supraspinale fortsetzenden Lig. nuchae mitgewirkt zu haben, mehr noch vielleicht eine gewisse Hebelwirkung, die dadurch zustande kommt, dass die Halswirbelsäule auch bei maximaler Flexion einen fast geraden Stab bildet und dadurch als Ganzes wirkt.

Die leichte habituelle *Subluxationsmöglichkeit* des zweiten Brustwirbels, die als erster *Iselin* aus dem Einsinken seines Dornes bei der Streckung sowie aus der leichten Achsenknickung zwischen D I und D II im Röntgenbild diagnostiziert hat, lässt sich aus der Ruptur des Lig. interspinale allein nicht erklären. Dass die Festigkeit der Wirbelverbindung durch Schädigung dieses Ligamentes keine Ein-

busse erleidet, sah er aus den Resultaten der Dornfortsatzexstirpationen nach Frakturen. Auch *Mezzani* sah nach subperiostaler Dornfortsatzresektion bei ausgeheiltem Gibbus in 11 Fällen keine Beeinträchtigung der Wirbelsäulenfestigkeit.

Wir haben durch Zerschneiden des Lig. interspinale an der Leiche und an der isolierten Wirbelsäule ohne Erfolg versucht, die Subluxationsmöglichkeit des darunter gelegenen Wirbels nachzuahmen. Auch wenn sämtliche Ligamente bis zu den Längsbändern und der Zwischenwirbelscheibe durchschnitten sind, haften die Wirbel noch so fest aufeinander, dass nur eine minimale axiale Verschiebung möglich ist. Wir glauben aber, dass diese Versuche, wie auch die Literatur über ähnliche Leichenexperimente zu beweisen scheint, wegen der Starre der toten Gewebe wenig Wert haben, da die Dynamik der lebenden Wirbelsäule sich dabei nicht auswirken kann.

Zur Erklärung der Subluxation würde man einen Bruch der Gelenkfortsätze erwarten, ein solcher lässt sich aber aus den guten Röntgenbildern nicht erkennen. Durch die sicher vorhandene vermehrte Diastase am hintern Ende zwischen den beiden Wirbeln D I und D II müssen deren Gelenkflächen ein wenig auseinandergezogen sein, wozu auch die Gelenkkapseln und die Lig. flava gedehnt oder eingerissen sein müssen, was sich aber weder direkt noch indirekt durch Verkalkungen usw. nachweisen lässt.

* * *

Literatur

Knoflach: Ueber Distorsionen der L. W. S. bei Sportunfällen. Wien, klin. Wsch. 1932, 136.

Wagner und **Stolper**: Die Verletzungen der W. S. und des Rückenmarkes. Neue Deutsche Chir. 1898.

Steindler: Low back pain. J. Iowa St. med. Soc. 15, 1925. Cit. Ruge.

Léri: Les fractures méconnues du rachis. J. med. fr. Cit. Ruge.

Janker: Verkalkung im vordern Längsband der Halswirbelsäule. Arch. orthop. Bd. 31, 1932.

Doub: Amer. J. of Röntg. 1924.

Jappert: Diss. Basel 1935.

Herzog: Ueber ein eigentüml. Syndrom nach Traumen der W. S. Z. Neur. 137, 1931. Cit. Ruge.

Ruge: Die geschlossenen Verletzungen der Wirbelsäule. Erg. Chir. und Orthop. Bd. 26, 1933.

Schmorl: Cit. Zbl. Chir. und Ruge.

Jansen: Dtsch. Zschr. f. Chir. 1926.

Bertein und **Worms**: Le diastase vertébral. Rev. chir. XXVII. Cit. Zbl. Chir. 1908.

Pestemalzoglu: Diastasis des vertèbres. Thèse de Paris. Zbl. Ch. 1903.

Schneider: Haberda, Beitr. ger. Med. Bd VIII. Cit. Msch. Unfhk. 1929.

Fick und **Luschka**: Cit. Henschen: Ueber Dornfortsatzfrakturen durch Muskelzug. Bruns Beitr. kl. Chir. Bd 53, 1907.
Baastrup: Fortschr. a. d. Geb. der Röntgenstr. 48, H. 4. Cit. Zbl. f. Chir. 1935.
Böhler: Wirbelbrüche und Wirbelverrenkungen Chirurg. 1935, 13.
Iselin: Entwicklungsmechanik als orthopädisches Behandlungsprinzip. Benno Schwabe, Basel 1933
Bakke Sigvard: Röntgenolog. Beobachtungen über die Bewegungen der Wirbelsäule. Acta radiolog, Suppl. XIII. Stockholm 1931.
Müller, W.: Pathol. Phys. der W. S. Leipzig, Barth, 1932.
Zopff: Mittelrhein. Chir. Vereinig. Sitzungsbericht. Zbl. Ch. 1935
Gallois und **Japiot**: Architecture int. des vertèbres. Rev. de Chir. Bd. 63. 1925.
Mezzani: Cit. Zbl. Chir. 1927.
Kocher: Mitteilungen a. d Grenzgeb. f. Med. und Chir. Bd. 1.